1936

Aus der Chirurgischen Klinik des Städt. Krankenhauses Fürth
Direktor: Prof. Dr. H. Fischer.

Ein weiterer Beitrag zur Frage der anlagemäßig bedingten Hüftgelenkspfannenverbildungen.

Inaugural-Dissertation

zur

Erlangung der Doktorwürde

der

Hohen Medizinischen Fakultät

der

Friedrich-Alexanders-Universität zu Erlangen

vorgelegt von

Steffen Voß

aus Röbel (Mecklenburg)

Tag der mündlichen Prüfung: 7. Oktober 1936

1936

Buchdruckerei Karl Döres, Erlangen, Jägerstraße 3

936/383

Referent: Professor Dr. H. Fischer.

Dekan: Professor Dr. Fr. Jamin.

Meinem lieben Vater

in Dankbarkeit gewidmet!

Le Damany hat als erster die Erscheinung gebührend gewürdigt, daß die Hüftpfanne des Neugeborenen relativ weniger tief ist als die des jungen Föten und des Menschen im späteren Alter. Er baute hierauf seine bekannte Theorie über das Entstehen der angeborenen Hüftluxation auf, da die relativ geringe Tiefe der Hüftpfanne beim Neugeborenen nur eine geringe Umfassung des Femurkopfes zur Folge hat.

Außerdem fand er, daß in den späteren Fötalmonaten der Femurkopfteil gegenüber dem Schafte nach vorn gedreht wird, wodurch der Kopf mehr oder weniger aus der Pfanne gedreht wird.

Le Damany erklärte diese beiden Veränderungen durch den Druck der Gebärmutterwand auf die flektierten unteren Extremitäten, wodurch der Femurkopf aus der Pfanne herausgehoben und der Druck in der Pfanne und damit die modellierende Wirkung des Femurkopfes verringert wird. Diese Erklärung hat sich jedoch nicht restlos durchsetzen können.

Die Annahme zwar, daß die geringe Tiefe der Pfanne nicht ohne Bedeutung für das Entstehen der Hüftluxation ist, findet eine Unterstützung durch die Untersuchung Harrensteins, der nachweist, daß die linksseitige Pfanne im Durchschnitt etwas weniger tief ist als die rechtsseitige, was gut in Einklang zu bringen ist mit den zumeist linksseitig auftretenden Hüftluxationen in Deutschland.

Diese Feststellung erhärtet den Befund von Le Damany, der gerade die rechtsseitige Pfanne weniger tief fand, was sich mit der nach seiner Erfahrung in Frankreich häufiger vorkommenden rechtsseitigen Hüftluxation gut vereinbart.

Harrenstein fand ferner eine Erklärung für das so viel häufigere Auftreten der Hüftluxation beim Weibe durch die durchschnittlich kleinere Pfannentiefe des weiblichen Hüftgelenkes gegenüber dem des Mannes.

Während die durch die Flachheit der Pfanne bedingten Folgeerscheinungen von Le Damany und Harrenstein auf gleiche Weise geklärt werden, stehen ihre Ansichten über die direkte Ursache für das Entstehen der Luxation in krassem Widerspruch. Le Damany ist der Ansicht, daß in der Streckung der Beine nach der Geburt das Entstehen der Luxation bedingt ist, nachdem diese durch die Veränderungen an Pfanne und Kopf schon vor der Geburt vorbereitet war. Nach Harrensteins Meinung dagegen, der zwar auch anerkennt, daß infolge der physiologisch normal starken Flexionsstellung der Beine in utero eine Subluxation als Regel angenommen werden kann, wird diese gerade durch die Streckung und die dadurch verursachte Anspannung der vorderen Kapselwand und des Ligamentes Bertini aus diesem gefährlichen Zustand gerettet; denn einerseits kann erst bei Entspannung des Bertinischen Bandes eine Subluxation entstehen, andererseits wird bei seiner Anspannung der subluxierte Kopf wieder an die normale Stelle im Gelenk zurückgebracht.

Ueber die Entstehung der Luxation ist im Laufe der Jahrzehnte sehr viel in der Literatur berichtet; es standen zwei Theorien im Vordergrunde, die mechanische Theorie und die Theorie des Vitium primae formationis. Nach der ersteren entsteht die Luxation durch Druck der Uterusmuskulatur auf die unteren Extremitäten des Föten, nach der anderen ist sie durch eine Mißbildung der Pfanne bedingt.

Aus den vorher geschilderten Untersuchungen von Le Damany und Harrenstein möchte ich die Folgerung ziehen, daß man nicht von 2 Theorien sprechen kann, die sich gegenüber stehen, sondern daß durch Zusammentreffen beider eine Luxation entstehen kann; denn nach Harrensteins Untersuchungen kann die für jedes Gelenk bestimmte Grenze zwischen Subluxation und Luxation durch Ueberdehnung der Bänder, die durch mechanische Einwirkung — wie der Druck der Gebärmutterwand auf den Beckengürtel oder auf die Beine — bedingt ist, schon vor der Geburt überschritten werden. In diesem Falle fehlt natürlich die Anspannung der vorderen Kapselwand und des Ligamentes Bertini, die erst in normalen Verhältnissen den physiologisch subluxierten Kopf in die Gelenkpfanne zurückbringen und dann ist schon vor der Geburt eine Luxation über die obere hintere Partie des Pfannenrandes entstanden, vorausgesetzt, daß dieser eine Entwicklungsstörung aufweist.

Allgemein ist jedoch anzunehmen, daß die Hüftluxation durch eine Mißbildung im Embryonalstadium bedingt ist. Nach den Untersuchungen Petersens über die normale Entwicklung des Hüftgelenkes sind die 3 Stäbe der ursprünglichen Beckenanlage (Os ileum, ischii, pubis) nur durch ein dünnwandiges Zentrum mit-

einander verbunden. Dieses dünnwandige Zentrum entspricht dem Pfannenboden. Während an dieser Stelle nur eine geringe Knorpelknochenbildung stattfindet, tritt sie um so stärker an den Pfannenrändern ein. Auf diese Weise entsteht nach Petersen die normal tiefe Pfanne mit dünnem Boden und hohen, mächtigen Rändern.

Vogel fand bei Hüftpfannen mit Luxation im Gegensatz zur Norm den Pfannenboden sehr mächtig, die Ränder dagegen wenig entwickelt, eine pathologische Entwicklung, die er auf eine Störung in der Verteilung des Muttelblastems zurückführt. In diesem Falle fehlen die Voraussetzungen, durch die der subluxierte Gelenkkopf in die Pfanne zurückgebracht wird, da der Kopf durch die geringe Ausbildung des Pfannenrandes jetzt auf einer großen Fläche und nicht mehr an einer von lateral oben nach medial unten verlaufenden Leiste (Pfannenrand) steht, auf der er bei physiologischen Verhältnissen bei Streckung der Beine durch Anspannung der vorderen Kapselwand mit dem Ligament nach dem Prinzip des geringsten Widerstandes in die Pfanne gedrängt zu werden pflegt. Der Kopf wird also, selbst wenn er in der embryonal-physiologischen Subluxationsstellung stehen bleibt, bald nach den ersten Belastungsversuchen dauernd zur Luxation neigen. Abhängig ist die Größe der Luxation noch vom Grade der Entwicklungsstörung des Pfannenrandes, und es lassen sich daher alle Uebergänge von der leichtesten Subluxation bis zur hochgradigsten Luxation finden. Andererseits aber braucht es sich nur um eine zunächst verzögerte, im übrigen normal verlaufende Pfannenentwicklung handeln, wie die Fälle zeigen, bei denen sich nach unblutigen Hüftluxationseinrenkungen noch hinterher eine völlig normale Pfanne entwickelt hat.

Eine Begleiterscheinung der angeborenen Hüftverrenkung ist bekanntlich die Coxa plana oder Perthes'sche Krankheit. Man findet die beiden Erkrankungen öfters an ein und demselben Kranken so zum Beispiel die Coxa plana auf der einen und die angeborene Hüftluxation auf der anderen Seite. Ferner beobachtete man in derselben Familie in einer Generation die Hüftverrenkung, in der anderen die Perthes'sche Krankheit, besonders in der weiblichen Linie. Verhältnismäßig oft entwickelt sich nach der unblutigen Einrenkung der congenitalen Hüftluxation die Perthes'sche Krankheit, ein Vorkommen, das von Biebergeil und hauptsächlich Brandes beschrieben wurde. Die Frage, ob diese Umentwicklung durch congenitale Störung der Ossifikation, direktes Einrenkungstrauma oder Knochenatrophie durch lange Fixation bedingt ist, lassen die beiden Autoren offen. Waldenström hat als erster die Deformität genau beobachtet, in ihren Einzelheiten dargestellt und im Jahre 1909 darüber ausführlich berichtet. Damals reihte er sie unter die tuberkulösen Knochenerkrankungen ein,

aber schon im Jahre darauf wurden in der Literatur neue Fälle beschrieben und diese deformierenden Hüfttgelenkserscheinungen als besonderes Krankheitsbild erkannt. Im Laufe der Jahre hat sich eine ungeheure Menge von Literatur über die Coxa plana angehäuft; besonders war es immer das schwierige Kapital der Aetiologie, über das in ausführlichen Arbeiten berichtet wurde. Jch möchte besonders eine von den heutigen Auffassungen schildern, die als primäre Ursache eine Hüftpfannenverbildung zugrunde legt. Ein Vorkämpfer dieser Theorie war Calot; aber bei dem Studium der damaligen Literatur fällt auf, daß das obere Femurende einseitig in den Kreis der Betrachtungen gezogen wurde, und so konnte noch 1924 Drehmann schreiben, daß es sich nicht lohnte, auf solche Phantastereien einzugehen. Es ist unstreitbar das Verdienst M. Jansens und Harrensteins, die beide unabhängig von einander ihre Untersuchungen anstellten, übereinstimmend miteinander nachgewiesen zu haben, daß die anlagemäßig bedingten Hüftpfannendeformitäten einen wesentlichen Faktor in der Aetiologie der Perthes'schen Krankheit ausmachen können. An Hand von Röntgenbildern fiel ihnen auf, daß bei der Perthes'schen Krankheit die Pfanne regelmäßig entweder durch einen zu dicken Pfannenboden zu flach war, oder auch zu weit durch ein schief nach innen und unten gerichtetes Os ischii. Diese beiden Pfannenveränderungen faßte Jansen unter einem Namen „platte Hüftpfanne" zusammen. Er weist nach, daß die platte Hüftpfanne und eine Wachstumsschwäche mittleren Grades des Kindes die Entstehung der Coxa plana verursachen. Mittels einiger Röntgenbilder zeigt er im Initialstadium der Perthes'schen Krankheit, daß die Flachheit oder auch die Weite der Pfanne schon vor der Verdickung des Kopfes besteht, und daß somit in der Entstehung der Coxa plana die platte Hüftpfanne von primärer Bedeutung ist. Das Kind mit künftiger Coxa plana wird regelmäßig mit platter Hüftpfanne geboren, weil es nach dem 2. Monat des Fruchtlebens intrauterinen Schädigungen ausgesetzt war, durch die entweder der Femurkopf von dem Pfannenboden abgehoben — wodurch der Druck in der Pfanne und die damit modellierende Wirkung des Femurkopfes fortfiel — oder das Os ischii einwärts geschwenkt wurde, wodurch eine platte Hüftpfanne entstanden ist. Die Schwäche des Kindes kann durch Einwirkung von Schädlichkeiten, zum Beispiel durch Bakterien oder Gifte auf die Eltern oder das Kind selbst gegeben sein.

Während die normale Hüftpfanne den Schenkelkopf in ihrem ganzen umschließt, ist in der platten Pfanne beim Gehen oder Stehen der Oberschenkelkopf nur mit seinem oberen Teil mit ihr in Berührung. Die einwirkenden Kräfte werden somit in der platten

Hüftpfanne auf einen kleinen Teil des Pfannendaches zusammengedrängt und alle Kräfte, welche eine Drehung des Kopfes erzielen, d. h. sämtliche Kräfte, welche nicht gerade durch den Berührungspunkt von Kopf und Pfanne hindurchgehen, üben dadurch

1. eine Koppelwirkung aus, die infolge der vorhandenen Wachstumsschwäche imstande ist, den Kopf und Hals im Laufe von mehreren Jahren mit dem medialen Teil nach oben und dem lateralen Teil nach unten zu drehen, wodurch der Wachstumsknorpel sich der horizontalen Ebene nähert;

2. eine Schiebewirkung, die den Kopf lateralwärts auf dem Femurhals verschiebt, wobei der Wachstumsknorpel unregelmäßig gestaltet wird und Gefäßschädigungen erfolgen;

3. einen vertikalen Druck, welcher durch die beschränkte Berührungsstelle geht.

Nach der Phase der Schiebewirkung, durch die der Kopf ganz oder teilweise nekrotisch, der Hals aber nur in geringerem Maße beschädigt wird, ist das Initialstadium der Coxa plana erreicht, auf das durch den verticalen Druck die weitere Abplattung, Verkürzung und Verbreiterung des Schenkelkopfes und -halses erfolgt. In diesem Stadium ist der Kopf wegen seiner schlechteren Ernährung weniger plastisch als der Hals und erleidet dadurch öfters eine Impressionsfraktur, wodurch die Gelenkebenen wieder korrespondierende Form annehmen. Beim Erwachsenen zeigen sich die Kopffragmente wieder zu einem ganzen vereinigt. Der geschilderte Vorgang kann in jedem Stadium spontan in Heilung übergehen, nämlich wenn eine hinreichende Kongruenz der Gelenkebenen erzielt wird. Bleibt die Koaptation der Gelenkebenen durch starke Inkongruenz oder durch verhältnismäßig derbes Knochengewebe bei wenig geschwächten Individuen unvollkommen, so finden sich in den späteren Jahren die Erscheinungen der Gelenkabnutzung, welche sich durch Randwulstbildungen des Kopfes von der Coxa plana unterscheiden.

Aus den geschilderten Ausführungen M. Jansens geht hervor, daß die platte Hüftpfanne unter den gleichen mechanischen Verhältnissen ganz verschiedene Veränderungen am oberen Femurende hervorrufen kann. 3 Faktoren spielen dabei eine Rolle und zwar der primäre Stand des Femurhalses, das Maß der Plattheit der Pfanne und das Maß der Schwächung des Individuums. An Hand von weiteren Untersuchungen weist er nach, daß bei primärer Coxa valga die Koppelwirkung, durch die bei der Coxa plana mit der folgemäßigen platten Hüftpfanne die Drehung des Femurkopfes bedingt ist, kleiner, bei der Coxa vara größer als normal ist. Ferner daß die Schubkraft bei der Coxa valga kleiner ist, bei der Coxa vara größer, und daß den senkrechten Kräften in der Coxa valga die

mechanischen Verhältnisse vom Oberschenkelhals am besten gewachsen sind, in der Coxa vara am schlechtesten. Eine primäre Coxa valga beugt somit einer Entwicklung der Coxa plana vor, während eine Coxa vara durch weitere ernstere Schädigung bedroht ist.

Je kleiner der Grad der Abplattung der Pfanne ist, desto leichter, schneller und unauffälliger kann sich der Oberschenkelkopf und -hals den veränderten Verhältnissen durch Umformierung anpassen, und damit fallen dann alle deformierenden mechanischen Einflüsse fort, die eine ernstere Hüftgelenkserkrankung bedingen.

Das Fehlen des Pfannendaches, d. h. dessen schief nach oben gerichteter Verlauf, trägt sehr zur Abplattung der Pfanne bei. Calot hat die Meinung geäußert, daß dies die Vorbedingung zur Entstehung der Coxa plana sei. Im Gegensatz dazu aber kommt Jansen an Hand von Röntgenbildern zu dem Schluß, daß dadurch die Neigung zur horizontalen Lage des Wachstumsknorpels verringert und die charakteristische Form der Coxa plana beeinträchtigt wird. Es entsteht vielmehr die Gefahr für eine Zunahme der Luxation ohne die charakteristische Abplattung des Femurkopfes.

Ausschlaggebend für die jeweils entstehende charakteristische Deformität, die der Oberschenkelkopf und -hals unter den veränderten mechanischen Verhältnissen erleidet, ist das Maß der Schwächung des Individuums.

Wir müssen 3 Grade von Wachstumsschwäche unterscheiden:

a) Die leichte, in der nur die Muskeln in der Entwicklung zurückbleiben; sie ist kenntlich an Plattfüßen, hervorquellendem Bauch und neigt zu übermäßigem Längenwachstum.

b) Die schwere, in der außer den Muskeln sämtliche Knochen im Wachstum zurückbleiben. Sie entspricht dem Krankheitsbild der Rachitis.

c) Die mäßige, in der die Muskeln in der Entwicklung zurückbleiben und die am schnellsten wachsenden Teile des Skeletts — zum Beispiel die Wachstumsknorpel bei den Knieen, es entstehen X-Beine — Ermüdungserscheinungen zeigen.

Jansen zieht daraus die Folgerung, daß bei den Wachstumsschwächen mittleren Grades, da der Wachstumsknorpel eine hohe Ermüdbarkeit zeigt, eine Coxa plana die nicht abzuwendende Folge ist, bei der schweren Wachstumsschwäche über das Bild der Coxa vara eine Coxa plana entsteht mit evtl. späterem Schenkelhalsbruch. Bei der leichten Wachstumsschwäche dagegen, in der keine Ermüdbarkeit des Wachstumsknorpels besteht, wird durch den durch die Abflachung der Pfanne bedingten stärkeren Druck auf den oberen Teil der Kopfepiphyse und einem dadurch verursachten stärkeren Wachstum des nicht gedrückten unteren Teiles der

Wachstumsfuge eine Aufrichtung des ganzen Oberschenkelhalses, eine Coxa valga, hervorgerufen.

Wir sehen aus diesen Erläuterungen, daß M. Jansen die alten Hypothesen für die Aetiologie der Perthes'schen Krankheit, wie Rachitis, Traumen, Infektion und die Entwicklungsfehler von Kopf und Hals nicht verwirft, andererseits aber ihrem Einfluß nur eine secundäre Bedeutung zuerkennt.

Während über die beiden besprochenen Krankheitsbilder eine unendliche Fülle von Literatur erschienen ist, ist über die jetzt folgenden, stufenweise immer leichteren Hüftgelenkserkrankungen nur sehr spärlich berichtet worden.

Aus den Ausführungen M. Jansens haben wir gesehen, daß wir 2 Arten von Coxa valga streng unterscheiden müssen, eine primäre und eine secundäre, die aber in ihren Auswirkungen gleich sind. Eine primäre Coxa valga beugt einer Coxa plana vor, weist jedoch dieselben Veränderungen wie der Oberschenkelkopf bei congenitaler Hüftluxation auf, nämlich Anteversion und Valgität, sodaß bereits Drehmann annahm, daß die Coxa valga ein Vorstadium der Luxation sein müsse. Diese Annahme ist sofort erklärlich, wenn aus irgendeinem Grunde es noch zu einer Hemmung in der Entwicklung des Pfannendaches gekommen ist, was mit der Coxa valga wohl der Hauptgrund für das Entstehen einer späteren Luxation ist.

Andererseits sehen wir, daß durch die bei einer vorhandenen platten Hüftpfanne bedingten mechanischen Verhältnisse bei einem Individuum mit leichter Wachstumsschwäche, in der der Wachstumsknorpel keine Ermüdungserscheinungen zeigt, eine secundäre Coxa valga die unausbleibliche Folge ist, und daß der Kopf sich durch die pathologischen Verhältnisse der Pfanne in eine Subluxationsstellung einstellt. Zeigt die platte Pfanne auch noch ein schief aufwärts gerichtetes Pfannendach, dann ist bei einer Belastung des Gelenkes die Gefahr für eine weitere Zunahme der Subluxation eröffnet. Coxa valga ohne Luxation ist aber nur dann zu finden, wenn das Pfannendach Zeit gehabt hat sich zu entwickeln, was nur dadurch eintreten kann, wenn die Belastung unterbleibt.

Schon im Jahre 1906 hat Klapp als erster auf das Verhältnis zwischen schräggestellter Pfanne und Coxa valga hingewiesen. Um das von ihm geschilderte Krankheitsbild hervorzurufen, muß neben der primären Veränderung, die das Collum valgum darstellt, d. h. der Schenkelhalswinkel ist im Gegensatz zur Coxa vara größer als 125^0—128^0, gleichzeitig noch eine Mißbildung der Pfanne

hinzukommen. Er beobachtete mehrfach bei Erwachsenen Fälle, bei denen die Pfanne nicht ganz vom Femurkopf ausgefüllt wurde und durch ihre Schrägstellung die nach oben gedrehte Kopfgelenkfläche nicht bedecken konnte, sodaß ein großer Teil derselben frei blieb. Da meist die schräggestellten Pfannen gleichzeitig einen flachen und steilen Bau aufwiesen, fand er durch die Anteversion und Coxa valga für die mechanischen Bedingungen zum Eintritt einer späteren Subluxation bezw. Luxation leicht eine Erklärung. Unter diesen Verhältnissen hat nämlich der antevertierte Valguskopf an dem ungenügend ausgebildeten Pfannenrand keinen Halt, und es tritt fast immer bei den ersten Gehversuchen eine Subluxation ein. Diesen Zustand nannte Klapp „Coxa valga luxans", der nicht immer lediglich eine vorübergehende Etappe der Luxation sein kann, da sie lange Zeit für sich fortbesteht und der Kopf nicht die Tendenz zeigt völlig zu luxieren, sondern stattdessen eine Deformierung seiner Kontur eintritt.

Die Coxa valga luxans zeigt rein klinisch sehr nahe Beziehungen zur congenitalen Hüftluxation, läßt sich aber zweifelsfrei nicht nur im Röntgenbild von dieser unterscheiden, sondern auch aufgrund eines eigenen Symptomkomplexes, und damit als selbständiges Krankheitsbild aufrecht erhalten.

Die in der Literatur beschriebenen Fälle zeigen folgende, immer wiederkehrende 7 Stigmata:

1. Auswärtsrotation beim Liegen,
2. unbehinderte aktive Abduktion,
3. positiven Trendelenburg,
4. Dellenbildung in der medialen Leistenbeuge,
5. watschelnder Gang,
6. weite Seitenausladung des Trochanters,
7. Atrophie des ganzen Beines, Schonung desselben und Bevorzugung des anderen bei der Belastung.

Auffallend sind die hochgradigen Beschwerden bei geringem Kopfhochstand in der Pfanne ohne sonstige deformierende Prozesse im Gegensatz zu dem fast völligen Freisein von Beschwerden bei bereits hochgradiger Subluxationsstellung des Kopfes.

Zur Diagnosenstellung einer Coxa valga luxans wurde zuerst nur die Röntgenaufnahme verwandt, jedoch sind für deren Ausführung gewisse Vorbedingungen zu erfüllen, um sie auch verwerten zu können. Denn durch eine Antetorsion des Schenkelhalses kann eine Coxa valga vorgetäuscht werden, und hierdurch sind die vielen Fehldiagnosen unter den Veröffentlichungen der letzten Jahre erklärlich, die plötzlich auf die bis dahin nur in sehr geringer Anzahl beobachteten Fälle bekannt geworden sind. Dieser durch

die ungeeignete Haltung der betreffenden Extremität bei der Röntgenaufnahme verschuldete Fehler kann durch Innenrotation vermieden werden, da bei Außenrotation der Schenkelhals infolge falscher Projektion kürzer erscheint je größer diese ist. Die Coxa valga ist demnach eine meist angeborene Krankheit, die infolge Valgusstellung des Schenkelhalses und schlechter Entwicklung mit Deformierung der Pfanne entsteht.

Es sind aber auch Fälle beschrieben, bei denen aetiologisch im Anschluß an toxische Arthritiden eine Coxa valga luxans entstanden ist. Manifest wird dieses Krankheitsbild — wenn nicht bei den ersten Gehversuchen — sobald Erkrankungen wie Rachitis, Infektions- und Erschöpfungskrankheiten oder Traumen eintreten, durch die eine Schwächung und Widerstandslosigkeit des Organismus bedingt sind. Hierzu gehört auch das Pubertätsalter.

Von Block und Puch wurden zwei besondere Krankheitsbilder, die aber nur eine atypische Form der Coxa valga luxans Klapp darstellen, beschrieben. Block fand bei mehreren Fällen mit einer Subluxation eine merkwürdige Erscheinung, die er als „schlotternde" Hüfte bezeichnete; es ist dies eine gewohnheitsmäßig und dauernd subluxierende Hüfte. Zu der einfachen Fähigkeit infolge der veränderten Kopf- und Pfannenbildung zu subluxieren, kommt noch das Moment des außerordentlich schlaffen und stark gedehnten Gesamtgelenkapparates hinzu, wodurch die äußerlich nur gering sichtbaren Schlotterbewegungen entstehen.

Das andere von Puch Coxa valga luxans contracta genannte und beschriebene Krankheitsbild hat als Besonderheit, daß es unter außergewöhnlich starken Beschwerden frühzeitig zu einer Ankylose des Gelenkes kommt, deren Aetiologie noch völlig im Unklaren ist.

Da heftige Hüftbeschwerden nur mit einem gering pathologisch anatomischen Befund einhergehen können, wie es auch bei der Coxa valga luxans mitunter der Fall ist, werden sie häufig nicht richtig diagnostiziert, sondern gehen unter dem Sammelnamen der rheumatischen Erkrankungen.

Der Zweck der vorliegenden Arbeit ist es daher, das Augenmerk besonders auch wieder auf die Verhältnisse bei Uebergangs- und Anfangsstadien der wenig bekannten leichten bezw. leichtesten Gelenkerkrankungen zu richten, da sie bei flüchtiger Betrachtung nur wenige charakteristische Erscheinungen aufweisen.

Es sind dies die platte Hüftpfanne und die von H. Fischer beschriebene Uebergangspfanne. Erstere gehört noch in den Formkreis der sogenannten Klapp'schen Coxa valga luxans, nur daß die ausgesprochene Valgität des Schenkelhalses fehlt. Bei der letzteren, die zuerst von Fischer beschrieben wurde, handelt es sich lediglich um eine Pfannendachverbildung, deren Hauptcharakteristikum in

einer ausgesprochenen Schrägstellung besteht, bei der aber, abweichend von der flachen Pfanne, die den normalen Verhältnissen entsprechende Unterbrechung der Pfannenlinie bestehen bleibt und somit einen deutlichen Uebergang zum Normalen bildet. Eine Mittelstellung zwischen diesen beiden Krankheitsbildern nimmt eine besondere Form der Uebergangspfanne ein, bei der zu der Schrägstellung des Pfannendaches noch eine mehr oder minder starke Aplasie hinzukommt. Jedoch zeigen diese drei Krankheitsformen bei genauerer Betrachtung immer noch irgendwelche, wenn auch nur angedeutete charakteristische Eigenheiten der Klapp'schen Coxa valga luxans.

Bei einer Durchsicht des Röntgenmaterials der Erlanger Chirurgischen Universitätsklinik vom 1. VII. 33 bis zum 31. XII. 35 konnte ich 10 Fälle einer Flachpfanne und 10 Fälle von beiden Formen der der Uebergangspfanne finden. Im ersten Augenblick mag dieses Material nur sehr gering erscheinen, jedoch darf man nicht vergessen, daß die größte Zahl dieser Fälle entweder draußen nicht richtig diagnostiziert wird und als rheumatische, bezw. neuralgische Erkrankungen, Coxitiden und Altershüftbeschwerden einhergehen, oder wegen ihrer Geringfügigkeit überhaupt nicht in allgemeine bezw. klinische Behandlung kommt.

Leider konnte ich zu den Röntgenbildern nicht immer die genauen Anamnesen und den Befund sicherstellen, da einige Patienten ambulant behandelt und schriftliche Aufzeichnungen nicht gemacht wurden, oder verschiedene dazu gehörige Krankengeschichten nicht aufzutreiben bezw. ohne genauere Angaben waren, die die vorliegende Arbeit erfordert. Jedoch konnte ich beim Ueberblick über das gesamte Material die auch schon von Fischer angegebenen, für jedes Krankheitsbild immer wieder in typischer und gleichförmiger Ausprägung vorkommenden charakteristischen Erscheinungen beobachten.

Zuerst möchte ich die der Flachpfanne anführen, die dann als eine solche aufzufassen ist, wenn die Bogengrade der Pfannenlinie weniger als 117° betragen. Während die Beschwerden der Coxa valga luxans meistens bis in die Kindheit zurückreichen, treten sie hierbei wie auch bei der Uebergangspfanne erst im Entwicklungsalter, nach der Schulentlassung, bezw. sogar bei Frauen erst im Klimakterium auf. Eine auslösende Ursache konnte entweder nicht angegeben werden oder sie wurde auf ein geringfügiges, zufällig zeitlich zusammenfallendes Trauma zurückgeführt.

Als Krankheitssymptome empfinden die Leute

1. eine leichte Ermüdbarkeit der Extremität, die meistens lange Zeit als einziges Symptom besteht, zu der sich später

2. ziehende Schmerzen, die oft bis zum Knie und in die Wade reichen, an der Vorderseite des Oberschenkels einstellen und langsam aber stetig am Intensität zunehmen.

Die klinische Symptomatologie dieser Hüftgelenksstörungen zeigt:

a) gemeinen mit der Coxa valga luxans die Auswärtsrotation beim Liegen, jedoch fehlen der positive Trendelenburg und die Dellenbildung in der medialen Leistenbeuge;

b) die Abduktion ist selten behindert,

c) eine Einwärtsrotation meist schmerzhaft;

d) da wegen der Schmerzen die betreffende Extremität geschont wird, tritt bei einer längeren Dauer der Krankheit eine Inaktivitätsatrophie auf, und eine Muskelschwäche ist dann nachzuweisen;

e) als eindrucksvolle und fast konstante Erscheinung nennt Fischer eine Aenderung in der Muskulatur, die als Muskelhärte in Erscheinung tritt, die ich aber in keiner Aufzeichnung vermerkt finden, jedoch aufgrund vereinzelter persönlicher Nachuntersuchungen nachweisen konnte.

Wir sehen, daß sich die platte Hüftpfanne allein aus dem ihr eigenen Symptomenkomplex und aus der zeitlichen Entstehung von der Coxa valga luxans trotz mehrerer ebenfalls gleicher Erscheinungen wiederum abgrenzen läßt.

Zunächst einige Fälle, die die typischen Prägungen der flachen Pfanne zeigen:

I. Es handelt sich um einen 25jährigen Mann — B. H. — Die Familienanamnese ist ohne Besonderheit. Aufrecht laufen hat er erst mit 3 Jahren gelernt. Bis Ende 1934 war er völlig beschwerdefrei, seitdem bemerkte er eine leichte Ermüdbarkeit des linken Beines mit dauernd ziehenden Schmerzen im Knie, zu der sich im Mai 1935 bei größerer Anstrengung noch Schmerzen im linken Hüftgelenk einstellten, die über die Vorderseite des Oberschenkels über das Knie bis in die Wade ausstrahlten. Die Beugung und Streckung im Hüftgelenk war mit heftigen Schmerzen verbunden. Nach längerer Ruhe und des Morgens nach dem Aufstehen war er fast immer beschwerdefrei. Von seinem Hausarzt wurde er wegen Rheumatismus bezw. Ischias behandelt. Seit Juni 1935 hat er so hochgradige Beschwerden, daß er nur noch mit gespreizten Beinen unter Schonung der linken Hüfte nach vorn übergeneigt gehen kann, sodaß er von seinem Arzt zur klinischen Behandlung überwiesen wird.

Der Befund ergibt besonders im Liegen Außenrotation des linken Beines, aktiv und passiv keine Bewegungseinschränkung im Hüftgelenk, jedoch wird dabei über heftige Schmerzen geklagt. Das linke Bein ist im ganzen schwächer als das rechte. Trendelen-

burg'sches Phänomen negativ, Abduktion und Adduktion gut durchführbar, keine Verkürzung des Beines, im Vastus medius deutliche Muskelhärten nachweisbar. Der Gang des Patienten ist nach vorn überneigt und humpelnd.

Die Röntgenaufnahme Abb. 1 zeigt links das Bild der typischen platten Hüftpfanne. Die Pfanne ist im ganzen abgeflacht, die Pfannenlinie verläuft als gleichmäßiger flacher Bogen, die physiologische Unterbrechung der Pfannenlinie fehlt, das Pfannendach steht abgeflacht nach oben, der laterale vorspringende Dorn ist erkennbar, der Kopf wird von der Pfanne daher nur teilweise überdacht. Pfannen- und Kopflinie weichen in den unteren Partien von einander ab. Die Konturen des Hüftkopfes und der Pfanne sind ohne Deformitäten. Geringe Valgität des Schenkelhalses.

Das rechte Hüftgelenk zeigt ebenfalls eine platte Hüftpfanne, aber mit Deformierung des Kopfes im Sinne der „Kopf-im-Nacken-Lage" (Janssen). Obgleich der Röntgenbefund noch ausgesprochener erscheint, wird von seiten dieses Hüftgelenkes über keine Beschwerden geklagt.

Auf absolute Ruhigstellung, Moorbäder und Kräftigung des Gesamtorganismus hin konnte im Laufe eines Jahres eine gute Besserung erzielt werden. Seit Mai 1936 geht H. wieder seinem Beruf als Maler nach. Der Gang ist aufrecht, nicht hinkend und aus Instinkt sieht er sich nur noch vor einer größeren Ueberanstrengung des linken Beines vor.

II. Bei dem 2. Fall handelt es sich um eine 58jährige Frau — M. L. —. Die Familienanamnese ist ohne Besonderheit. Nach einer Geburt vor 14 Jahren bemerkte sie, daß das linke Bein leichter ermüdbar sei und keiner so großen Anstrengung wie das rechte Bein gewachsen war. Im Laufe der Jahre stellten sich nach angestrengter Arbeit und beim schweren Heben Schmerzen im Hüftgelenk ein, die mit der Zeit über den Oberschenkel bis ins Knie sich fortsetzten. Auf Ruhe hin besserten sich diese Beschwerden fast immer. Jahrelang wurde sie von ihrem Arzt wegen Rheumatismus behandelt, bis sie heuer wegen zunehmender Bewegungseinschränkung in klinische Behandlung kam.

Befund: Gang hinkend mit Schonung des linken Beines. Das Bein wird in Außenrotation gehalten besonders im Liegen, schmerzhafte Bewegungseinschränkung bei Abduktion und Innenrotation. Aktiv ist die Beugung um ungefähr 30% eingeschränkt. Muskelhärten in den Adduktoren, Trendelenburg'sches Phänomen negativ.

Das Röntgenbild Abb. 2 zeigt fast den gleichen Befund wie den ersten. Es handelt sich hier um eine Abflachung der Pfanne im ganzen, die den Kopf nur zum Teil umfaßt, jedoch läßt sich schon

eine leichte Unregelmäßigkeit der Konturen erkennen. Steilstellung beider Beckenhälften.

III. Als drittes und letztes Beispiel der flachen Hüftpfanne möchte ich den Befund der 27jährigen – M. H. — anführen, deren Familienanamnese ohne Besonderheit ist. Im Jahre 1920 rutschte die Frau in einem Hofe aus und verspürte seitdem eine Ermüdbarkeit des rechten Beines nach längerem Gehen, Stehen und Treppensteigen. Dazu gesellten sich nach 1 Jahr Schmerzen im rechten Hüftgelenk, die zeitweise so stark wurden, daß sie tagelang überhaupt nicht gehen konnte. Behandelt wurde sie von ihrem Hausarzt wegen Rheumatismus.

Befund: Die rechte Hüfte ist nicht druckschmerzhaft. Nach 30^0 geht bei Abduktion das Becken mit. Die Rotation ist stark eingeschränkt. Keine weiteren Angaben verzeichnet.

Das Röntgenbild Abb. 3 zeigt rechts einen sehr starken Grad der platten Pfanne mit schon erheblichen sekundären Veränderungen des Kopfes, der walzenförmig verbildet ist und schon in Subluxationsstellung mit nur noch einem Drittel seiner Masse in der Pfanne steht.

Aus diesen 3 Fällen sehen wir noch einmal, daß sich alle Grade von der Coxa valga luxans bis zu den leichtesten Formen der verschiedenen Verbildungstypen mit Inkongruenzerscheinungen von Kopf und Pfanne bei der platten Hüftpfanne finden lassen.

Einen weiteren Uebergang zum Normalen bildet das Bild der Uebergangspfanne, dessen röntgenologischer Befund anatomisch nur in einer ausgesprochenen Schrägstellung des Pfannendaches besteht, jedoch bleibt die den normalen Verhältnissen entsprechende Unterbrechung der Pfannenlinie erhalten. Des öfteren findet man im Gegensatz zur flachen Pfanne den medial vorspringenden Bogenteil des Pfannenbodens, der bei der Flachpfanne ebenfalls nur Abflachung und sklerotische Verdickung aufweist wie die Pfannendachpartie, verschmälert. Die Krankheits- bezw. klinischen Symptome sind denen der Flachpfanne fast völlig gleich, nur treten sie im minderen Maße in Erscheinung. Im Befund des Vorstadiums ist ebenfalls

1. eine Ermüdbarkeit des betreffenden Beines erkennbar, an die sich
2. erst nach längerer Zeit das Stadium des Schmerzes anschließt. Als klinischen Befund dieser Hüftgelenksstörungen finden wir ebenfalls

a) eine Außenrotation beim Liegen;

b) Bewegungseinschränkungen sind meistens nicht vorhanden, sondern treten erst bei lange bestehenden, schwersten Fällen zutage.

c) Eine Einwärtsrotation ist meist schmerzhaft, dagegen konnte ich d) eine Atrophie nur in einem Fall wegen der geringen, die Inaktivitätserscheinungen bedingenden Symptome nachweisen.

Wie schon oben Seite 14 angeführt, lassen sich auch bei der Uebergangspfanne die Fehlbildungen in allen Abstufungen finden.

Jetzt wiederum einige Fälle, die das Bild der Uebergangspfanne veranschaulichen sollen:

IV. Der 33jährige — H. G. — fiel vor einem halben Jahr von einem 2 m hohen Gerüst auf die rechte Gesäßhälfte. Er konnte allein zum Arzt gehen, der einen Bluterguß feststellte, und ihn mit Heißluft behandelte. Im Laufe dieser Zeit stellten sich jetzt Ermüdungserscheinungen des rechten Beines ein mit leichten ziehenden Schmerzen im rechten Hüftgelenk und in der rechten Gesäßgegend, die besonders nach schwerem Arbeiten und Heben, und nach längerem Gehen auftraten.

Befund: Das rechte Hüftgelenk ist ohne Schmerzen nach allen Seiten frei beweglich, keine Behinderung der Abduktion und Ueberstreckung. Muskelhärten sind im Bereich der Glutäen und Abduktoren nachweisbar.

Das Röntgenbild Abb. 4 läßt rechts das typische Bild der Uebergangspfanne erkennen. Die normale Unterbrechung der Hüftpfanne ist vorhanden, das Pfannendach ist nach oben abgeschrägt, deutlicher Abstand der unteren Kopfpartie vom Pfannenboden, und es bleiben an der unteren Kopfpartie beträchtliche Teile des Schenkelhalses außer Kontakt mit der Pfannenfläche. Die Konturen der Hüftpfanne und des Kopfes sind ohne Deformierung, beide Beckenhälften sind steilgehalten. Am linken Hüftgelenk derselbe Befund nur angedeutet.

V. Der 5. Fall betrifft einen Mann — G. E. —, dessen Alter nicht mehr genau festzustellen war (ungefähr 40 Jahre), für den Fall auch nicht wichtig ist, da diese Veränderungen durch Ueberbeanspruchung entstanden sind. Vor einer Granatsplitterverwundung im Kriege am linken Kniegelenk war er nie ernstlich krank. Der Splitter konnte, da er in der Kniekehle saß, nicht entfernt werden. Die dadurch dauernd verursachten Schmerzen bedingten eine Schonung des ganzen Beines und eine Mehrbelastung des rechten. Vor 5 Jahren stellte sich eine Ermüdbarkeit des rechten Beines mit leichten Schmerzen im Hüftgelenk und schmerzhaftem Ziehen an der Vorderseite des Oberschenkels ein, die seit 4 Jahren ständig zugenommen haben und heute bis in das Knie hinein ausstrahlen.

Befund: Das rechte Bein wird im Hüftgelenk in normaler Stellung gehalten. Alle Bewegungen sind uneingeschränkt und frei, Muskelhärten sind nicht nachweisbar.

Das Röntgenbild Abb. 5 zeigt im wesentlichen den gleichen Befund wie den vorigen nur mit einer etwas ausgesprocheneren Schrägstellung und geringen Aplasie des Pfannendaches und einer Valgität des Schenkelhalses.

Die beiden folgenden Fälle zeigen ebenfalls das Bild der Uebergangspfanne, jedoch schon mit secundär arthritischen Veränderungen bei sicher primären Pfannenverbildungen.

VI. Der 51 jährige — J. W. — war außer Krämpfen in der Kindheit angeblich immer gesund. Seit 1917 verspürt er Beschwerden von seiten des rechten Beines. Zuerst fiel ihm auf, daß er mit dem rechten Bein nicht mehr in den Sattel steigen konnte, da er dabei Schmerzen in der Hüfte, die über die Vorder- und Innenseite des rechten Oberschenkels bis in die Wade zogen, verspürte. Diese Beschwerden nahmen trotz Einreibungen langsam zu und haben sich seit 2 Jahren so verschlechtert, daß er seinen Beruf als Transportarbeiter aufgeben mußte. Sie sind jetzt dauernd vorhanden und nehmen bei Anstrengung und Wetterwechsel noch zu; langes Gehen, Stehen und Treppensteigen könne er wegen leichter Ermüdbarkeit des Beines nicht.

Der Gang ist hinkend mit Schonung des rechten Beines, das dabei nach außen rotiert und steif gehalten wird. Bei Kniebeugen und Stufensteigen erhebliche Behinderung, bei Stauchung Schmerzen in toto. Beweglichkeit im rechten Kniegelenk erheblich eingeschränkt, die Beugung fast normal, jedoch beim Abspreizen und Rollbewegungen geht das Becken mit, Ueberstreckung kaum durchführbar. Bei allen Bewegungen erhebliche Schmerzhaftigkeit. Trendelenburg'sches Phänomen positiv, Verkürzung des Beines um 1—2 cm nachweisbar.

Der Röntgenbefund (siehe Abb. 6): Abflachung der rechten Pfanne mit Schrägstellung des Daches. Der Hüftkopf ist walzenförmig verbildet mit Verkürzung und Steilstellung des Schenkelhalses, die Konturen der Pfanne und des Kopfes sind nicht wesentlich verändert.

VII. Bei dem letzten Fall handelt es sich um einen 54 jährigen Mann — J. N. —. Am linken Bein hatte er schon immer eine gewisse X-Beinbildung, die ihm aber keine Beschwerden bereitete. Vor einem halben Jahre verspürte er beim Fahren eines schweren Gegenstandes, als er sich auf dem linken Bein umdrehte, einen heftigen Schmerz im linken Kniegelenk, dessentwegen er in klinische Behandlung kommt, wo außer einem Kniebefund nachfolgender

Befund von seiten des Hüftgelenkes, in dem er bis heute keinerlei Beschwerden gehabt hatte, erhoben wird:

Befund: Die Beweglichkeit des linken Hüftgelenkes ist beim Abspreizen erheblich eingeschränkt und zwar um zwei Drittel. Die Beugung ist normal, Ueberstreckung nicht möglich, Außenrotation erheblich behindert sowohl in Beuge- wie in Streckstellung des linken Beines. Das linke Hüftgelenk ist sehr druckempfindlich ohne Stauchungsschmerz.

Röntgenuntersuchung (siehe Abb. 7): Abflachung der linken Hüftpfanne mit Schrägstellung des Daches. Der Kopf ist hochgradig deformiert mit walzenförmiger Verbildung, der Schenkelhals ist fast völlig geschwunden. Trochanterhochstand in Höhe des oberen Gelenkpfannenrandes, der stark abgeschrägt ist. Die Konturen von Kopf und Pfanne sind unregelmäßig, der Gelenkspalt ist stellenweise verschmälert.

Zusammenfassend können wir feststellen, daß im allgemeinen die Krankheitssymptome der Uebergangspfanne geringgradiger sind als die der Flachpfanne und erst im späteren Alter auftreten; jedoch können sie auch schon bei Jugendlichen durch Ueberanstrengung und nach Traumen in Erscheinung treten.

Gemeinsam bei den beiden Pfannenverbildungen war eine auslösende Ursache, entweder eine allgemeine Konstitutionsschwäche, oder die ersten Erscheinungen traten nach Ueberanstrengung, nach einer Geburt, nach einem geringfügigen Trauma oder sogar erst nach dem Klimakterium auf. Die Uebergangspfanne bildet die leichteste Form der verschiedenen Verbildungstypen und den letzten Uebergang vom Pathologischen zum Normalen.

Wie ein roter Faden zieht sich durch die ganze Arbeit von den schwersten bis zu den leichtesten Erkrankungen als primäre Ursache die Deformität der Hüftpfanne und zeigt, welch wesentliche Rolle sie im Krankheitsgeschehen des Hüftgelenkes spielt. Während sie zum Teil bei den schweren Hüftgelenkserkrankungen zwar auch erst in den letzten Jahren als primäre Ursache bekannt geworden ist, wurde ihr bei den leichteren keine Beachtung geschenkt.

An Hand der Fälle der platten Hüfte und der Uebergangspfanne haben wir aber erkennen können, daß schon die leichtesten Grade von primären Hüftgelenksverbildungen mit einer dadurch bedingten Inkongruenz der Gelenkflächen fraglos eine funktionelle Minderwertigkeit des Gelenkes zur Folge haben. Ferner wird durch diese Fehlbildungen und Fehlstellungen eine vorzeitige Abnützung des Gelenkes und Entwicklung secundärer Verbildungsprozesse begünstigt. Es ist nicht nötig, noch einmal darauf hinzuweisen, daß nicht immer die Krankheitssymptome mit dem Röntgenbefund Hand in Hand zu gehen brauchen, wie wir aus Fall 4 und 5 ersehen

konnten, bei denen trotz röntgenologisch viel geringeren Befundes die Beschwerden im Verhältnis mehr in den Vordergrund traten als bei den schweren Verbildungserscheinungen von Fall 6 und besonders Fall 7.

Wir haben gesehen, daß sich an Hand der klinischen Symptome und des Röntgenbefundes bei unklaren Hüftbeschwerden manche Fehldiagnosen und -begutachtungen, die aus Unkenntnis gestellt werden, vermeiden lassen, da auch die leichteren Grade von Fehlbildungen im Hüftgelenk eigene für sie charakteristische Stigmata aufweisen, die durch die gestörte Statik und Dynamik des Gelenkes bedingt sind.

Herrn Professor Dr. H. Fischer spreche ich für die Ueberlassung der Arbeit und für seine wertvollen Anregungen und die bereitwillige Unterstützung bei ihrer Ausführung, sowie die Durchsicht und Uebernahme des Referates meinen verbindlichsten Dank aus.

Schrifttumverzeichnis.

Graf P.: Zur Lehre der Entstehung der angeborenen Hüftverrenkung Brun's Beiträge 1909 Bd. 64 Seite 152.

Engelmann G.: Ueber angeborene Hüftluxation, Zeitschrift für orthopädische Chirurgie 1924, Bd. 45 Seite 438.

Harrenstein R. J.: Eine gefährliche Periode in der Entwicklung des Hüftgelenkes und ihre Bedeutung für das Entstehen der Hüftgelenksverrenkung. Zeitschrift für orthopädische Chirurgie 1925, Bd. 46 Seite 481.

Handbuch der praktischen Chirurgie 1929 Bd. 6 Seite 9.

Köhler H.: Die Arthritis deformans bei Subluxatio coxae — eine statische Erkrankung. Zeitschrift für orthopädische Chirurgie 1916, Bd. 35 Seite 92.

Harrenstein R. J.: Eine vollständig ausgebildete Hüftverrenkung bei einem 7 monatigen Fötus. Zeitschrift für orthopädische Chirurgie 1925, Bd. 46 Seite 399.

Jansen: platte Hüftpfanne und ihre Folgen. Zeitschrift für orthopädische Chirurgie 1925, Bd. 46 Seite 234.

Brandes M.: Ueber Fälle von einseitiger Luxatio coxae congen. mit Osteochondritis deformans juvenilis des nicht luxierten Gelenkes, Archiv für Orthopädie und Chirurgie 1919 Bd. 17 Seite 527.

Nieber H.: Ueber Osteochondritis deformans coxae juvenilis. Zeitschrift für orthopädische Chirurgie 1916 Bd. 35 Seite 301.

Drehmann G.: Zur Behandlung der Perthes'schen Erkrankung des Hüftgelenkes. Zeitschrift für orthopädische Chirurgie 1924 Seite 431.

Biebergeil E.: Weitere Mitteilung über Osteoarthritis deformans coxae juvenilis, zugleich ein Beitrag zu den Spätfolgen nach unblutig reponierter Hüftluxation. Zeitschrift für orthopädische Chirurgie 1912, Bd. 30 Seite 163.

Brandes M.: Ueber Spätdeformationen bei reponierter congenitaler Hüftluxation und ihr Verhältnis zum Krankheitsbilde der Osteochondritis deformans juvenilis. Zeitschrift für orthopädische Chirurgie 1916, Bd. 35 Seite 274.

Calot et Colleu: L'ostéochondrite de la hanche (ou coxa plana) est une subluxation congénitale méconnu? Zentralblatt für Chirurgie 1922 Nr. 40.

Klapp: Coxa valga und luxatio coxae. Sitzungsbericht der Niederrheinischen Gesellschaft für Natur- und Heilkunde. 1916.

Baumann J.: Ueber Pfannendachplastik bei Coxa valga luxans und nicht einrenkbarer angeborener Hüftluxation. Medizinische Klinik 1936 Nr. 35 Seite 1182.
Vogel H.: Ueber Coxa valga. Zeitschrift für orthopädische Chirurgie 1913, Bd. 32 Seite 225.
Cohn B.: Die Coxa valga luxans. Archiv für klinische Chirurgie 1921 Bd. 118 Seite 678.
Hackenbruch: Coxa valga luxans, Perthes'sche Krankheit und Arthritis deformans. 20. Kongreß der deutschen Gesellschaft für orthopädische Chirurgie 1926 Seite 76.
Block W.: Ueber Coxa valga luxans mit wechselnder Kopfeinstellung „die schlotternde Hüfte", Archiv für klinische Chirurgie 1923 Bd. 123 Seite 704.
Puch: Coxa valga luxans contracta mit einigen allgemeinen Betrachtungen zum Kapitel Osteochondritis. Zeitschrift für orthopädische Chirurgie 1928 Beilageheft zu Bd. 49 Seite 179.
Fischer H.: Beitrag zur Frage unklarer Hüftgelenksbeschwerden bei Pfannenveränderungen. Zentralblatt für Chirurgie 1930 Nr. 36 Seite 2275.
— —: Ueber die Verbildung des Hüftgelenkes bei Pfannendachveränderungen. Zentralblatt für Chirurgie 1931 Nr. 23 S. 1469.
— —: Ueber Verbildungserscheinungen des Hüftgelenkes. Münchner medizin. Wochenschrift 1933 Nr. 2 Seite 76.
— —: Fehlbildungen des Hüftgelenkes. Archiv für klinische Chirurgie 1933 Bd. 178 Seite 541.

Lebenslauf.

Am 23. August 1908 wurde ich, Steffen Voß, als Sohn des praktischen Arztes Dr. med. Walther Voß und seiner verstorbenen Ehefrau Melitta Emma, geb. Rühl in Röbel (Mecklenburg) geboren. Von Ostern 1915 bis Ostern 1921 war ich Schüler der Zimmer'schen Privatknabenschule in Röbel. Dann besuchte ich das humanistische Gymnasium in Waren (Müritz) und legte dort am 13. III. 29 die Reifeprüfung ab. Ich studierte Medizin, und zwar die vorklinischen Semester in Würzburg, Jena und Rostock, wo ich im Herbst die ärztliche Vorprüfung bestand. In meinen klinischen Semestern studierte ich in Leipzig, Innsbruck, München und Rostock. Am 24. Januar 1935 bestand ich die ärztliche Staatsprüfung in Rostock. Vom 1. März bis 30. September 1935 war ich Medizinalpraktikant an der Chirurgischen Klinik des Stadtkrankenhauses Fürth und vom 1. Oktober 1935 bis 29. Februar 1936 an der Inneren Klinik derselben Anstalt in der gleichen Stellung. Seit dem 1. April 1936 bin ich als Assistenzarzt an der Chirurgischen Klinik des Stadtkrankenhauses Hof tätig.

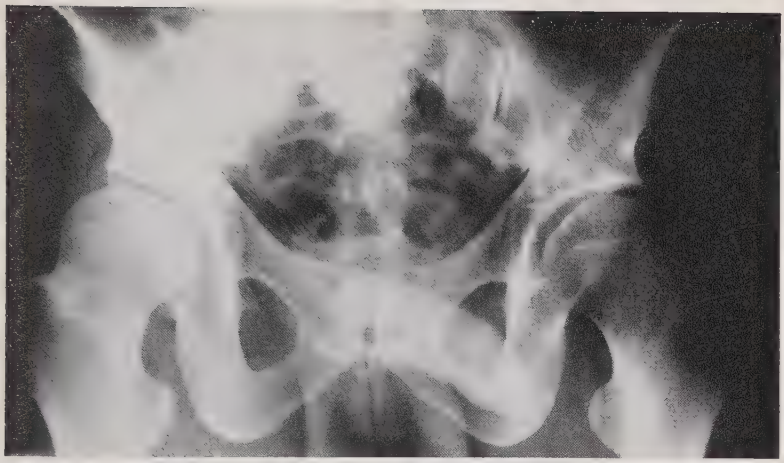

Abb. 1.

Abb. 2.

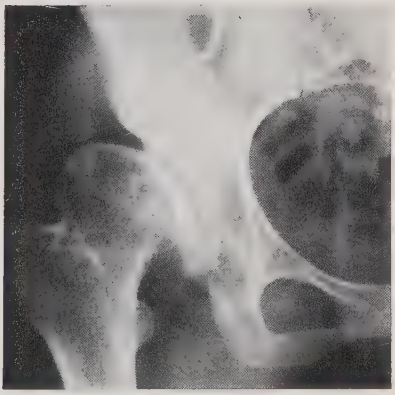

Abb. 3.

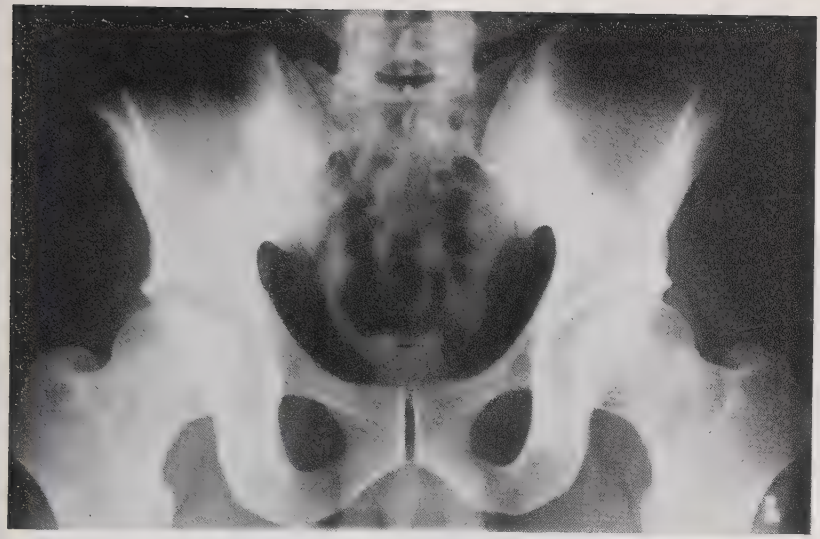

Abb. 4.

Abb. 5.

Abb. 6.

Abb. 7.